

Examen clinique de la hanche

richardballas@yahoo.fr

Interrogatoire

- Examen général
- Mode de vie
- Profession
- Activité de loisir
- Douleur
 - mécanique/inflammatoire
 - Durée
 - Périmètre de marche (durée, distance)
 - Aide à la déambulation
 - Localisation
 - Irradiation
- Habitudes toxiques
 - OH
 - Tabac
- Antcd familiaux
 - Arthrose
 - Maladie inflammatoire

- Antcd médicaux -

« **DILAPIDE MITCHUM** »

(O) Diabète.

Idiopathique.

Lupus érythémateux aigu disséminé.

(O) Alcoolisme.

Pancréatite.

Infection VIH.

(O) Drépanocytose (et autres hémoglobinopathies).

Enceinte.

Maladie de Gaucher.

Irradiation.

(O) Traumatisme.

(O) Corticothérapie.

Hyperlipidémie.

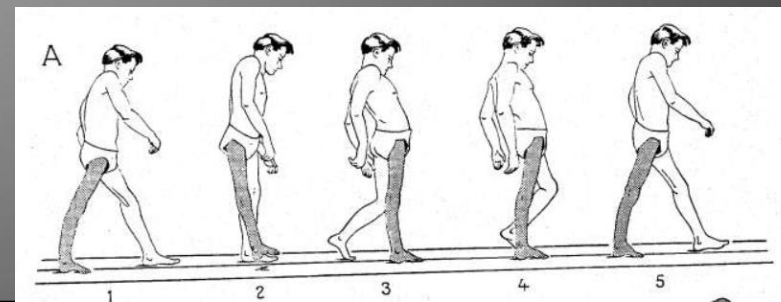
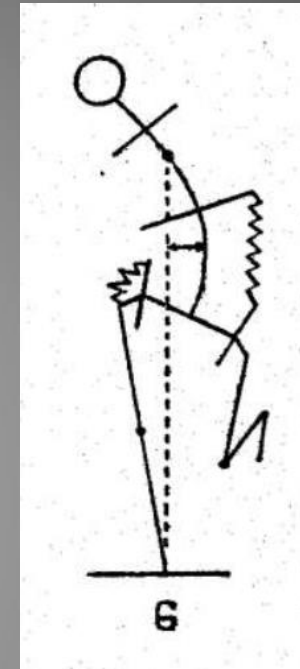
Uricémie augmentée.

Maladie des caissons.

- Facteur de risque de fracture
 - Age
 - Ostéoporose
 - CT
 - Dénutrition

Examen physique

- Bilatéral
- Comparatif
- Inspection
 - Station debout
 - Attitude vicieuse
 - raccourcissement, flessum
 - Rotation
 - A la marche
 - Boiterie
 - Esquive (douleur)
 - Trendelenburg (Moyen fessier : chirurgie, L5, nerf glutéal sup, Polio, Spina bifida)
 - Duchenne de Boulogne (Myopathie)
 - Dandinante (Trendelenburg bilatéral, Myopathe)
 - Hyperlordose (Coxopathie et raideur, Neuro, Polio par insuffisance des extenseurs de hanche)
 - Flexion antérieure du tronc (Déficit Q, Polio)
 - Extension du genou (Déficit Q, Polio)
 - Allongé
 - Flessum antalgique



- Examen allongé
 - Longueur des membres inférieurs
 - Talon
 - EIAS – malléole
 - Palpation
 - Reliefs osseux : EIAS, trochanter, ischion, pubis
 - Sacro-iliaque
 - Rachis lombaire
 - Mobilisation
 - F/E
 - Abd/Add
 - RE/RI

- Testing
 - Psoas
 - Flexion active
 - Etirement
 - Excentrique (déflexion lente)

 - Adducteurs
 - Abducteurs
- Score fonctionnel
 - Indice algo-fonctionnel de Lequesne
 - Womac

Examen complémentaire

- Radiographies standards
 - Bassin de face
 - Hanche F+P
- Echo
- TDM
- IRM
- Scintigraphie

Diagnostic différentiel

- Sacro-iliaque
- Rachis
- Musulo-tendineuse